KOHASU-KUN
こはすくん
高知大学 病院広報

75号 発行日／平成28(2016)年6月20日

うちの病院 ここがスゴイ! Part.71
小さな肺病変をピンポイントに光らせる
近赤外線蛍光マーキングによる胸腔鏡下肺生検法

第9回 手術体験セミナーを行いました

院内散歩 ●遍路研修を行いました
●土佐和紙はがき絵展を開催しています

●4コマ漫画「こはすくん」第36回

うちの病院 ここがスゴイ!

Part.71

小さな肺病変をピンポイントに光らせる

近赤外線蛍光マーキングによる胸腔鏡下肺生検法

医学部外科学講座(外科2) 附属病院 外科・呼吸器外科部門長 穴山 貴嗣

死亡数トップの疾患としての肺がん

肺がんは日本で死亡数最多の悪性疾患で、日本人男性の16人に1人は肺がんの為に亡くなっています。近年、CT(コンピューター断層X線撮影)検査の普及により、1cmに満たない小さい肺腫瘤(しこり)も発見されるようになりました(図1)。

CT濃度が高い1cmを超える腫瘤(A)や、濃度が低くても1.5cmを超える腫瘤(B)、濃度が淡い中に濃い部分を5mm以上伴う腫瘤(C)に対しては、精密検査が推奨されています。

胸腔鏡下生検の問題点

肺がんか否かを診断するためには、細胞を採取する生検が必要です。喉から肺の内部に至る気管支鏡下生検や、皮膚から肺に至るCTガイド下経皮的針生検が施行されますが、肺腫瘤が小さい場合には生検が困難な場合があります。また両側の肺に複数の腫瘤が点在する場合もあり診断を複雑にしています。

生検が困難な場合には、診断と治療を一度に行う胸腔鏡下肺生検をおすすめしています。全身麻酔下に、腋の下に5mmから1cm程度の皮膚切開を置き、棒状の胸腔鏡で肺の表面に到達、肺腫瘤を採取し迅速組織診断で肺がんと判明した場合には、引き続いて肺がん根治手術を施行するものです。

小さい肺病変の診断の現状

肺腫瘤はスポンジのような肺の内部に存在しているため、肺の表面に変化が無ければ腫瘤の発見自体が困難になります。この問題を解決するため様々な「マーキング」の工夫が世界中で試みられてきました。いずれも事前に腫瘤の近くに目印となるマーカーを刺入するものです。

材質は色素・金属片・マイクロチップ・放射性物質等が用いられます。刺入方法は、従来は皮膚から肺に経皮的に刺入する方法が主体でしたが、最近は気管支鏡を用いて内側から到達する試みも始まっています。それぞれ一長一短で、色素は喫煙者の黒い肺の表面では同定しづらく、金属は体内に残ってしまう場合に問題になります。気管支鏡は肺の表面を損傷しないため、気胸(肺から空気が漏れ肺が萎む状態)を起こさない点で優れていますが、目的の場所に到達するには工夫が必要です。

高知大学発の気管支鏡下蛍光マーキング技術

私達のチームでは、これらの従来法の全ての問題点を解決する新しいマーキング法を2013年に開発し世界に先駆けて臨床応用しています。手法は以下のとおりです。

①CT仮想3D気管支鏡ナビゲーションを用いて、細径気管支鏡の先端を肺腫瘤のそばに誘導する。
②気管支鏡の先端から、極微量(50-100μL)の近赤外線蛍光色素を肺実質に注入する。
③CTで色素を注入した部位を確認する(図2)。
④翌日の胸腔鏡検査では、特殊なカメラで近赤外線蛍光を可視化して、肺腫瘤とともに切除する(図3)。

この手法の利点として、肺を傷つけることなく複数箇所にマーキングできることや、喫煙者の黒い肺においても蛍光のみを可視光から分光して高感度に検出できること、近赤外線の優れた組織透過性を活かし肺の表面だけではなく内部の病変もマーキングできることが挙げられます。

院内での臨床試験を2013年に開始し、2016年5月現在までに29人の患者さんに安全に胸腔鏡下生検を施行できました。費用面では通常の保険診療分のみを患者さんにご負担頂くため、余分な患者負担は発生しません。

現在、本院ではハイブリッド手術室の設置準備が進んでいます。稼働後には手術室においてCTを撮影することができるようになり、①～④まで全ての手技を、患者さんが全身麻酔で眠られている間に一度に施行できる様になりますので、身体的負担をさらに劇的に軽減できる見込みです。

本技術を活用した低侵襲な胸腔鏡下生検を提供・普及させることで、小型肺腫瘤の診断と肺がんの治療成績の向上に寄与したいと考えています。

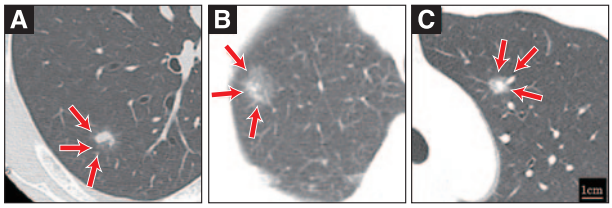

図1.様々なCT濃度を呈する肺腫瘤(自験例)。A: 濃度が高い充実性肺腫瘤、B: 濃度が低い淡い限局性スリガラス状陰影、C: 淡い中に中央部に濃い部分が混在する腫瘤。いずれも肺がんと診断された。

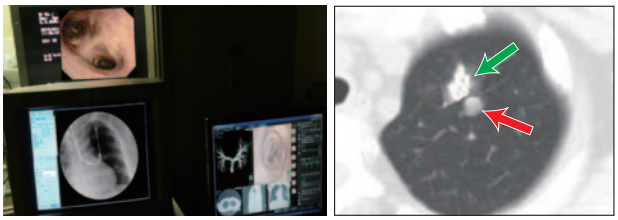

図2.気管支鏡下での蛍光マーキングの様子: 仮想気管支鏡画像(左写真・右下)を参照しながら、気管支鏡(左上)を操作し目的の場所まで気管支鏡を誘導し、X線透視(左下)を併用しながら近赤外線マーキングを施行する。写真右: マーキング後に撮影されたCT画像。肺腫瘤陰影(赤矢印)の近傍にマーキングされている(緑矢印)。

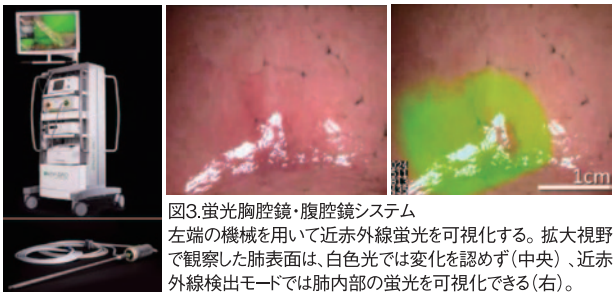

図3.蛍光胸腔鏡・腹腔鏡システム
左端の機械を用いて近赤外線蛍光を可視化する。拡大視野で観察した肺表面は、白色光では変化を認めず(中央)、近赤外線検出モードでは肺内部の蛍光を可視化できる(右)。

講義の様子

第9回
手術体験セミナーを行いました

附属病院では、3月26日・27日の二日間、地域社会貢献活動の一環として「手術体験セミナー」を開催しました。高知県下の中学生・高校生を対象としたこのセミナーは、医療の現場や医師の仕事を体験することにより、一人でも多くの中・高校生に医師や医療に対する興味を抱いてもらえればと企画したもので、平成18年度よりほぼ毎年開催しています。9回目となる今回は、二日間合わせて計59名（男子14名、女子45名）が参加しました。

手洗い体験

▼▶超音波凝固切開装置 操作体験

1

2

3

4

5

6

はじめに花﨑和弘教授（外科学）より、「開会の挨拶」として第1回の「手術体験セミナー」に参加し、高知大学医学部へ進学した学生（津田祥先生（旧姓：山口））が外科学講座（外科1）へ入局したという報告がありました。続いて津田先生からの「手術体験セミナー」参加者に宛てたメッセージが読み上げられ、手術体験セミナーが一定の効果を上げていることが実証されました。

続いて渡橋和政教授（外科学）より「附属病院の紹介と外科系医師の仕事紹介」、小林道也教授（医療管理学）より「内視鏡手術とは」の講義が行われました。その後、参加者は手術室へ移動し、実際の手術着に着替えてプログラムを体験しました。

外科、産科婦人科、整形外科、泌尿器科の医師総勢17名が指導した体験プログラムは、最新鋭の手術支援ロボット「ダビンチ」操作、内視鏡外科手術シミュレーターによる手術手技操作、腸管の吻合体験等6つのブースに分けられ、参加者は約3時間かけてそれぞれのプログラムを体験しました。体験は終始明るい雰囲気に包まれ、「ダビンチ」の操作体験では驚くほど巧みに課題をこなす参加者も見られました。

閉会式では、参加者それぞれに受講証明書が手渡され、笑顔で証明書を受け取っていました。

1 2 内視鏡外科手術シミュレーター「Lap Mentor」操作体験
3 4 手術支援ロボット「ダビンチ」操作体験
5 6 縫合糸を用いた結紮（けっさつ）体験
7 8 内視鏡外科手術トレーニング装置操作体験
9 10 腸管吻合（ふんごう）体験
11 終了挨拶の様子
［写真奥から：小林道也教授（医療管理学）、花﨑和弘教授（外科学）、渡橋和政教授（外科学）］

7

8

9

10

11

参加者の声（アンケートより抜粋）

★ダビンチや内視鏡など、聞いたことはあったが、普段あまり見ることのない機械に実際に触れることができて、とても貴重な体験ができました。将来は高知大学医学部医学科に進学して医師を目指したいです。

★3ヶ月前にこの大学病院で手術してもらったとき内視鏡だったので、実際に自ら体験できてとても満足です。

★実際の手術する現場を見させていただいて、機械なども大きくて驚きました。内視鏡を使って手術する体験は、遠近感がなかなかつかめなくて難しかったです。

院内散歩
INNAI SANPO

遍路研修を行いました

**4月22日(金)、
高知大学医学部附属病院では
新規採用職員研修の一環として、
遍路研修を行いました。**

今春から採用になった看護師42名を中心に、薬剤師9名、臨床工学技士1名を含め計52名が参加したこの研修では、昨年とは異なり、まず大学病院からバスで29番札所・国分寺に向かいました。国分寺で配属された部署ごとに10のグループに分かれた後、学習した作法どおり参拝を行い、30番札所・善楽寺に向けて出発しました。地図を確認しながら事前に調べたルートを歩き、途中、看護部が開設したお接待所でおしぼりや飴、小夏などの接待を受ける場面も見られました。当日は天候にも恵まれ、歩いていると少し暑いくらいの陽気となったため、参加者たちはお接待所で喉を潤し、足を休めていました。

その後、善楽寺からさらに徒歩で竹林寺に移動し、竹林寺住職より講話を受けました。参加者たちは疲れた様子も見せず、真剣な表情で住職の講話に耳を傾けていました。その後、研修の振り返りを行い、「苦しい道もあったが、皆で励ましあって歩くことができた。違う職種の方たちと交流できてよかった。」「講話を聞き、感謝の気持ちを忘れない事や、自分の置かれた状況で精いっぱい頑張ることの大切さを学んだ。」などの感想があり、実りの多い研修となりました。

土佐和紙はがき絵展を開催しています

5月16日より、外来診療棟で土佐和紙はがき絵展を開催しています。展示したはがき絵は、いの町紙の博物館で開催された第9回全国土佐和紙はがき絵展の入賞作品で、毎年博物館のご好意でお借りしているものです。

草花や動物、笑顔など、様々なモチーフを描いた個性豊かな作品が院内の廊下に並んでおりますので、お時間のある際にはぜひご覧になってみて下さい。この展示は、6月30日まで開催する予定です。

KOHASU-KUN
こはすくん
75号 高知大学 病院広報
平成28(2016)年6月20日 発行

ご意見・ご感想は
こちらまで
どしどし
お寄せください。

[郵送先]
〒783-8505 南国市岡豊町小蓮
高知大学医学部・病院事務部
総務企画課総務係
TEL.088-880-2723(直通)
■ ホームページ
http://www.kochi-ms.ac.jp
■ メールアドレス
kms-info@kochi-u.ac.jp

高知大学医学部附属病院
KOCHI MEDICAL SCHOOL HOSPITAL
〒783-8505
高知県南国市岡豊町小蓮185-1
TEL.088-866-5811(代　表)
TEL.088-866-5815(時間外)